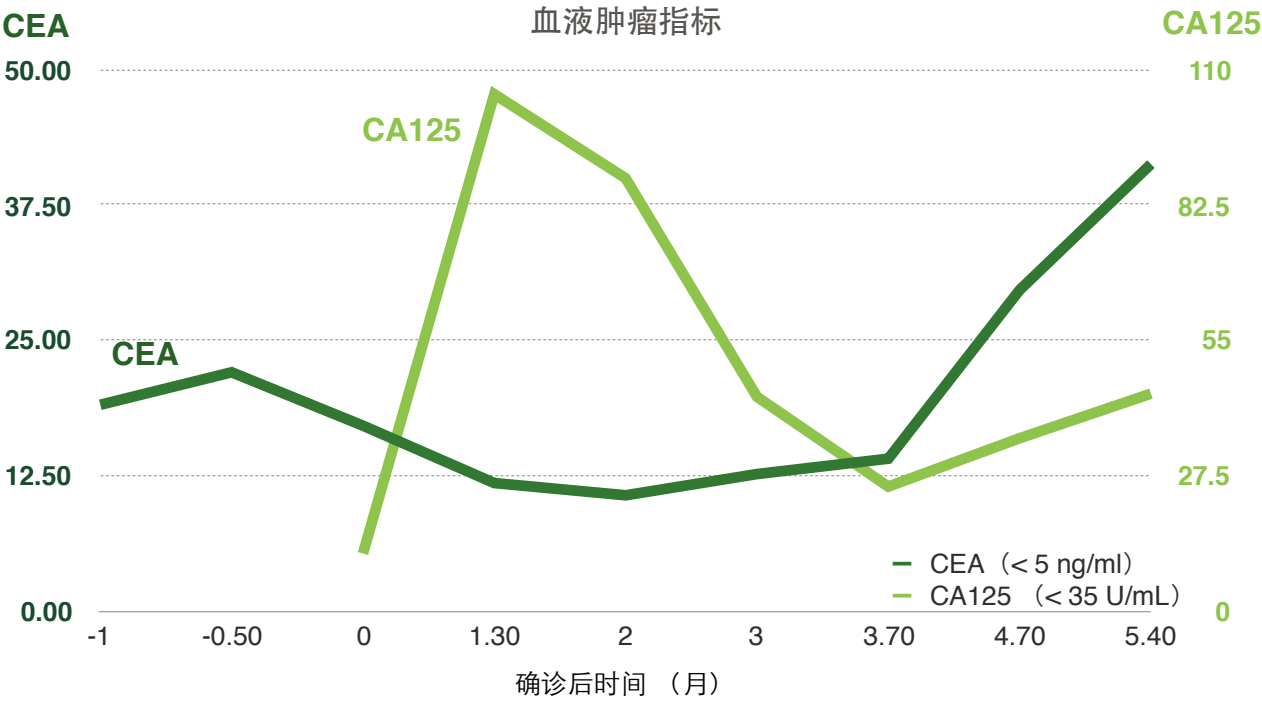


年龄	63
出生年月	1955.10
性别	女
确诊时间	2017.10
术后分期	T3N0M0



自确诊后时间 (月)	日期	CEA (< 5 ng/ml)	CA125 (< 35 U/mL)	NSE (< 16.30 ng/mL)	治疗	备注
-1	2017年9月	19.00				
-0.50	10月18日	22.00			CT提示恶性占位	PET: 右肺上叶尖端FDG高代谢结节，考虑恶性肿瘤可能，建议病理明确。右肺上叶尖端纵隔旁小结节，未见代谢异常，转移灶代排。右侧颈部II区，纵隔及左肺门FDG稍高代谢淋巴结影，建议密切随访。左肾上腺小腺瘤可能。其他扫描范围内躯干及脑部PET/CT检查未见明显异常FDG代谢征象。

自确诊后时间 (月)	日期	CEA (< 5 ng/ml)	CA125 (< 35 U/mL)	NSE (< 16.30 ng/mL)	治疗	备注
0	10月20日 – 25日	17.07	11.58	12.36	胸腔镜下右上肺叶切除术 并淋巴清扫 (上海十院)	右上肺叶浸润性腺癌，80%腺泡20%实体。主病灶2.3x1.7x1.5cm，相邻脏层胸膜皱缩。支气管旁找到结节1枚，直径0.7cm。清扫14枚淋巴未见癌累及。免疫组化ck7(+), ttf1(+), p63(部分+/-), p40(-), ki67(+50%)。组织基因检测出EGFR 19缺失(丰度37.26%), EGFR拷贝数扩增(CN=3.01), RB1(10.97%), TP53 (11.93%), SOX9 (16.66%), APC (3.11%)。
1.30	12月4日	11.77	104.90	20.49	培美曲塞 + 顺铂 1	CT: 右肺术后改变，右侧胸腔积液，局部包裹
2	12月29日	10.64	87.83	14.74	培美曲塞 + 顺铂 2	
3	2018年1月18日	12.60	43.42	11.09	培美曲塞 + 顺铂 3	三化前胸腹部CT，骨扫描，头颅核磁未见明显异常
3.70	2月9日	14.02	25.17	12.09	培美曲塞 + 顺铂 4	
4.70	3月14日	29.60	35.00			胸部CT平扫结果同前，未见异常
5.40	4月1日	41.23	44.06	10.44		血液ctDNA检测出EGFR 19缺失突变（与组织相同突变位置）丰度0.01% 其他突变未检出。