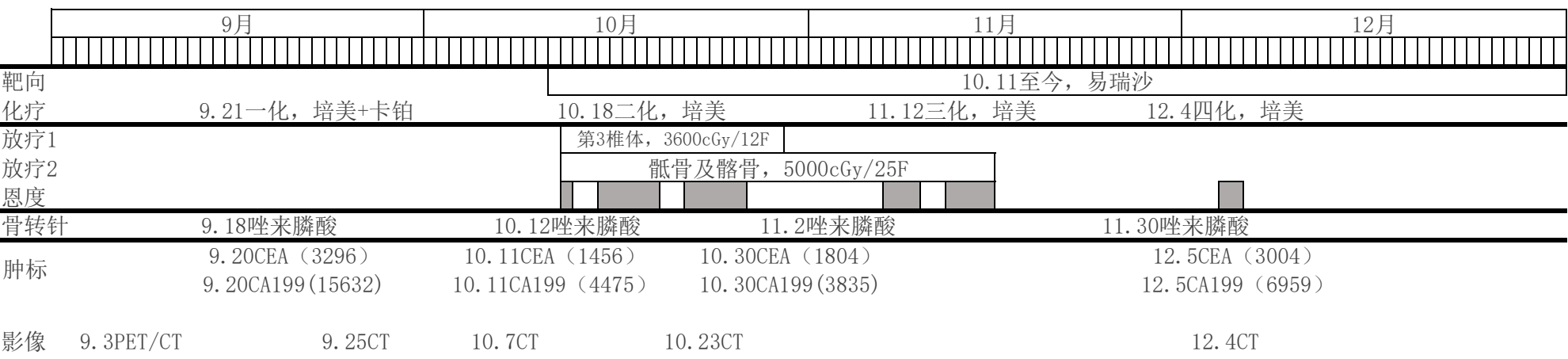


基本情况: 男, 54岁, 右肺腺癌IVB期 (骨、肝多发转移) T1cN2M1c

基因检测: EGFR 21号外显子 L858R突变 (血液, 0.58%突变概率)      PD-(L)1≤5%      微卫星: 稳定

止痛措施: 20mg奥施康定/12小时



说明: 2018.9.25脑部核磁未见转移